Arthroskopie 2020 · 33:176–182
https://doi.org/10.1007/s00142-020-00372-4
Online publiziert: 4. Mai 2020
© Springer Medizin Verlag GmbH, ein Teil von Springer Nature 2020

F. Gröger · E. Buess
Orthopädische Praxis „Shouldercare", Bern, Schweiz

„Failure to heal": Komplikation nach arthroskopischer Rotatorenmanschettennaht

Ein Behandlungsalgorithmus

Die arthroskopische Rotatorenmanschettennaht (RMN) gilt heute als Goldstandard zur Versorgung von Rotatorenmanschetten(RM)-Läsionen und stellt eine der häufigsten Operationen an der Schulter dar. Die Gesamt-Komplikationsrate beträgt etwa 10 % [9]. Unterschieden werden muss zwischen intraoperativen Komplikationen, wie z. B. Instrumentenbruch, Extravasation, Gefäß- und Nervenverletzungen, sowie anästhesiologischen Zwischenfällen und postoperativen Komplikationen. Hierzu zählen Infektionen, Fremdkörperreaktionen, postoperative Steifigkeit und nicht geheilte Sehnen bzw. Redefekte. In **Tab. 1** ist eine Übersicht und Einteilung der möglichen Komplikationen nach RMN in Anlehnung an George et al. dargestellt ([9]; **Tab. 1**).

Tab. 1 Gründe für das Versagen einer Rotatorenmanschetten(RM)-Rekonstruktion

Chirurgische Komplikationen	Deltamuskelinsuffizienz
	Infekt (1,9 % bei mini-open; 0,4 % bei Arthroskopie)
	Fremdkörperreaktion
	Postoperative Steife (5–10 %)
	„Captured shoulder" (RM verklebt am Akromion; [23])
	Neurologische Probleme (sensorische Neuropathie oder CRPS nach Plexusblockade bei 0,4 %; [1])
Diagnostische Irrtümer	Neuropathie des N. suprascapularis
	Os acromiale
	Zervikale Radikulopathie
Technische Fehler	Nichterkennen der Risskonfiguration
	Überspannen der Naht
	Falsche Ankerposition
Trauma	Sturz
	Aggressive Physiotherapie
„Failure to heal"	Häufige Ursache, multifaktoriell

CRPS komplexes regionales Schmerzsyndrom

„Failure to heal" umschreibt die mit Abstand häufigste Komplikation und beinhaltet die nur unscharf abgrenzbaren Begriffe Reruptur, Redefekt oder unvollständige Heilung.

In der Literatur schwanken die Angaben zur Häufigkeit von Rerupturen von 7,6 bis 45 % [7, 8, 13, 16, 19], in älteren Arbeiten sogar bis 94 %. Es existiert umfangreiche Literatur über die Behandlungsmöglichkeiten von Rerupturen [5, 8–10, 14, 17, 18, 25], ein Goldstandard hat sich jedoch bis heute nicht etablieren können. Nach wie vor verbleiben viele Entscheidungen in der Präferenz und Expertise des Operateurs. Ziel des Artikels ist es, einen Überblick über Risikofaktoren und Formen der RM-Reruptur, die Diagnostik, das therapeutische Vorgehen sowie das postoperative Management zu geben.

Reruptur der Rotatorenmanschette

Risikofaktoren und Formen

Kommt es zum Versagen einer RMN, liegen meist multifaktorielle Faktoren zugrunde. Zahlreiche Arbeiten konnten zeigen, dass die initiale Größe der RM-Läsion einen entscheidenden Risikofaktor für eine Reruptur darstellt [11, 15, 17, 19, 21]. Das Risiko für eine Reruptur bei kleinen bis mittelgroßen RM-Läsionen liegt bei 5–10 %, dieses steigt bei

Tab. 2 Typische Versagensmodi nach Repair-Technik

Alle	„Failure in continuity"
Single-row	Laterale Reruptur (oder „failure to heal") am Footprint
Double-row	Subakromiales Knotenimpingement (gelegentlich mit Erosion an der Akromionunterfläche)
	Lokaler Riss beim medialen Anker (Durchschneiden der Fäden, „Medial cuff failure")
Suture-bridge	„Medial cuff failure" (mit intaktem Sehnengewebe am Footprint)
	Lateraler Fixationsverlust der Suture-bridge

Tab. 3 Klassifikation von Rotatorenmanschetten(RM)-Rerupturen nach Sugaya. (Nach [24])

Typ I	Intakte RM mit suffizienter Sehnendicke
Typ II	Suffiziente Sehnendicke mit partieller Mehranreicherung in den T2- und PD-gewichteten Schichten
Typ III	Insuffiziente Sehnendicke, d. h. weniger als die Hälfte der normalen Sehnendicke, keine Diskontinuität
Typ IV	Präsenz einer kleinen Diskontinuität in 1–2 Schichten in der Sehne
Typ V	Präsenz einer großen Diskontinuität in mehr als 2 Schichten in der Sehne

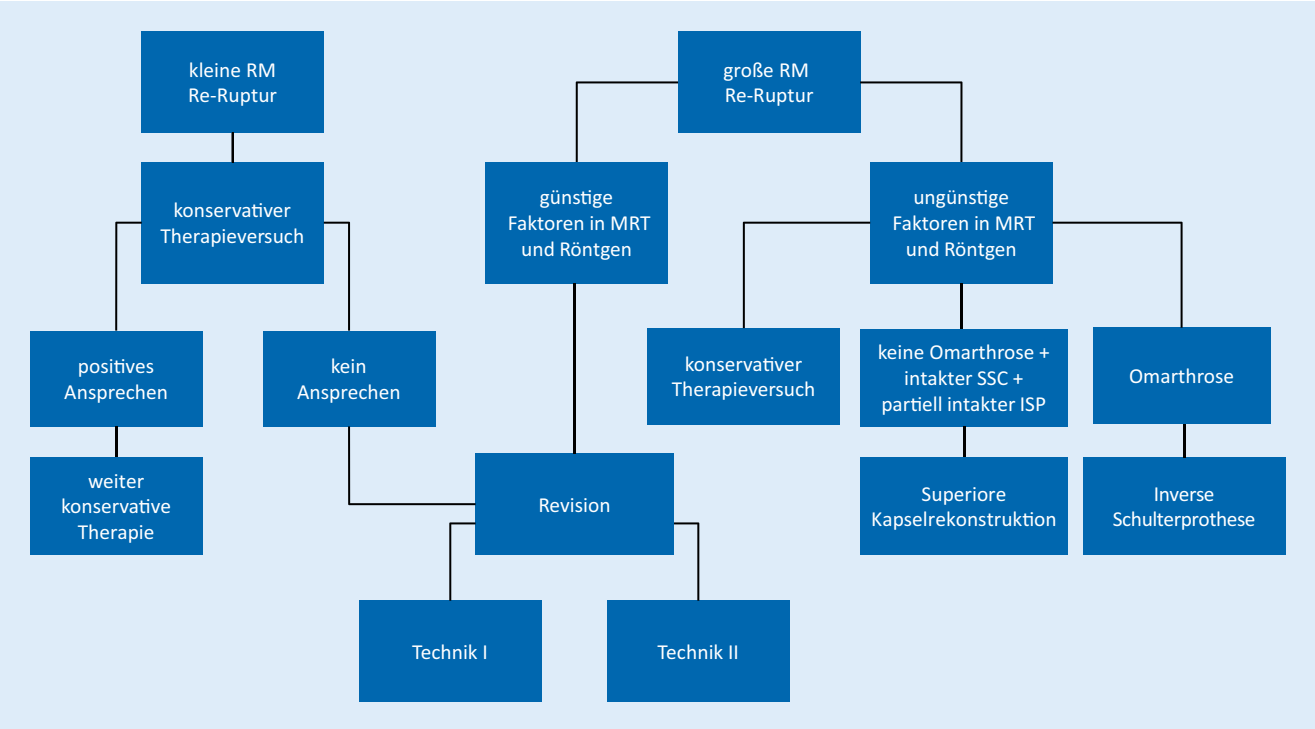

Abb. 1 ▲ Eigener Therapiealgorithmus. *SSC* Subskapularis, *ISP* Infraspinatus

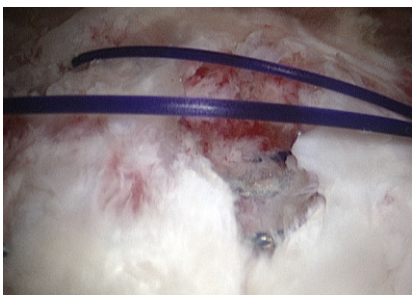

Abb. 2 ▲ Rechte Schulter, Ansicht von lateral. Technik I: Platzieren von Margin-convergence-Nähten. Nach Anfrischen von Sehne und Footprint werden 2 resorbierbare (PDS) Quernähte durchgestochen

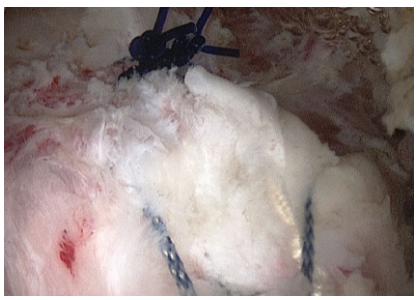

Abb. 3 ▲ Rechte Schulter, Ansicht von lateral. Technik I: laterale dreieckförmige Abspannung über einen knotenlosen Anker. Nach Knoten der Quernähte erfolgt das laterale, dreiecksförmige Abspannen mit einer nichtresorbierbaren Naht und einem knotenlosen Anker

großen bis Massenrupturen auf bis zu 50 % [6, 20]. Ebenfalls großen Einfluss hat das Alter des Patienten oder indirekt das Ausmaß der Sehnendegeneration und Muskelatrophie [3, 8, 9, 11, 15, 19]. Weitere Faktoren, die das Ergebnis einer RMN negativ beeinflussen können, sind Diabetes mellitus, Nikotinabusus, Osteoporose und nicht zuletzt die operative Erfahrung und Technik des Orthopäden.

In den letzten Jahren wurde von vielen Operateuren ein Wechsel in der Verfahrenstechnik vom Single-row(SR)- zum Double-row(DR)- oder Suture-bridge(SB)-Repair vollzogen. SB-Repairs zeigen bei guter Sehnenqualität und ausreichend langem Sehnenstumpf ein besseres funktionelles Outcome [16]. Brown et al. konnten in ihrer Metaanalyse aber keine Überlegenheit des DR-Repairs gegenüber dem SR-Repair bezüglich der Rerupturrate nachweisen [2]. Den Gesetzen der Physik folgend, versagt eine Rekonstruktion an der schwächsten Stelle. Während es beim SR-Repair typischerweise an der Knochen-Sehnen-Schnittstelle zur Ruptur kommt, zeigen SB-Repairs öfter ein Versagen am muskulotendinösen Übergang [8], bedingt durch eine übermäßige Spannung der Fäden der medialen Ankerreihe [16]. In der Literatur hat sich hier der Begriff des „medial cuff failure" durchgesetzt. Zusammengefasst kann festgehalten werden, dass jede Nahttechnik ihren typischen Versagensmodus aufweist (◘ **Tab. 2**).

Uneinigkeit besteht bezüglich des Zeitpunkts des Auftretens von Rerupturen: Während Kim et al. [15] zeigten, dass sich die meisten Rerupturen innerhalb der ersten 3 Monate postoperativ manifestieren, trat bei Ianotti et al. [12] die Hälfte erst zwischen 3 und 6 Monaten auf.

Anamnese, klinisches Assessment und Patientenaufklärung

Hinweisend auf eine Reruptur sind persistierender postoperativer Schmerz und/oder Schwäche. Typischerweise klagen die Patienten über laterale Schulterschmerzen mit Nachtschmerzhaftigkeit. Ventrale Schmerzen können auf eine begleitende Bizepssehnen- oder Subskapularis(SSC)-Pathologie, superiore Schmerzen auf das Vorliegen eines symp-

tomatischen Akromioklavikular(AC)-Gelenks hinweisen. Schmerzen über der Skapula deuten auf eine Kompressionsneuropathie des N. suprascapularis oder eine Pathologie der Halswirbelsäule hin. Differenzialdiagnosen wie Knorpelschäden, Frozen Shoulder, CRPS, Captured Shoulder oder ein postoperativer Infekt sollten als Schmerztrigger ausgeschlossen werden.

> » Das Vorliegen einer Pseudoparese deutet auf eine Reruptur hin

In der klinischen Untersuchung wird immer der aktive und passive Bewegungsumfang erhoben. Das Vorliegen einer Pseudoparese deutet auf eine Reruptur hin, eine Schultersteife hingegen auf das Vorliegen einer Frozen Shoulder (Kapsulitis) oder Captured Shoulder. Im Weiteren werden die Standardtests zur Prüfung der RM und Bizepssehne durchgeführt und das AC-Gelenk getestet. Essenziell ist auch die orthopädische Beurteilung der beiden benachbarten Körperregionen wie Ellenbogen und Halswirbelsäule sowie ein kurzer neurologischer Status der oberen Extremität.

Im Fall einer geplanten Revision wird der Patienten über die verlängerte postoperative Immobilisation und das etwa doppelt so hohe Komplikationsrisiko verglichen mit der Indexoperation informiert. Insbesondere wird das erhöhte Rerupturrisiko erwähnt, wiewohl bekannterweise ein „structural failure" nicht unbedingt ein „clinical failure" bedeutet [10, 17, 25]. Eine Pseudoparese kann nur in 40–50 % der Fälle behoben werden [18], die Schmerzsituation verbessert sich jedoch fast immer deutlich.

Bildgebung

Bei Verdacht auf eine RM-Reruptur werden ein Röntgen in 2 Ebenen und eine MRT durchgeführt. Auch die Sonographie stellt in der Hand des geübten Untersuchers eine kostengünstige, zuverlässige Methode zur Beurteilung der Integrität der RM dar [9, 11]. Im Röntgen können bei röntgendichten Ankern die Ankerlage, die glenohumerale Zentrierung und die akromiohumerale Distanz (AHD) beurteilt werden. Die MRT liefert detaillierte Informationen zur Integrität der RM und den Begleitpathologien. Am deutlichsten zu sehen sind Rerupturen in den T2- und PD („proton density")-gewichteten Schichten [16]. An dieser Stelle sei darauf hingewiesen, dass nur etwa 10 % aller postoperativen MRT-Untersuchungen normale Sehnen zeigen [18]. Einwachsende Gefäße führen zu vermehrter, eine Fibrose hingegen zu verminderter Signalanreicherung.

In der eigenen Praxis hat sich eine Nativ-MRT (Kurzprotokoll) bei persistierenden postoperativen Schmerzen zwischen dem 3. und 6. Monat als nichtinvasive, kostengünstige Alternative zur Arthro-MRT bewährt. Die Beurteilung der Sehnenintegrität erfolgt gemäß der Klassifikation von Sugaya ([24]; ◘ **Tab. 3**). Hingewiesen sei in diesem Zusammenhang auf das Phänomen des „delayed biological healing". Dieses beschreibt eine gewisse Dynamik mit dem Potenzial zur Verbesserung des Sugaya-Stadiums im Verlauf [15].

Neben dem diagnostischen Wert von Röntgen und MRT sind auch prognostische Aussagen im Hinblick auf den Erfolg einer eventuellen Reoperation möglich. Eine AHD >7 mm stellt wohl den besten Indikator dar, welcher für eine potenziell erfolgreiche Revision spricht. Eine AHD <7 mm, Muskelverfettung > Gouttallier-Stadium II und ein kurzer Sehnenstumpf

Zusammenfassung · Abstract

Arthroskopie 2020 · 33:176–182 https://doi.org/10.1007/s00142-020-00372-4
© Springer Medizin Verlag GmbH, ein Teil von Springer Nature 2020

F. Gröger · E. Buess

„Failure to heal": Komplikation nach arthroskopischer Rotatorenmanschettennaht. Ein Behandlungsalgorithmus

Zusammenfassung

„Failure to heal" umschreibt die unscharf abgrenzbaren Begriffe Reruptur der Rotatorenmanschette (RM), Redefekt oder unvollständige Heilung und tritt – je nach Risikofaktoren – als häufigste Komplikation der arthroskopischen RM-Naht bei bis zu 50 % der Patienten auf. Die Rerupturrate ist klar abhängig von der Rissgröße und der (altersabhängigen) Qualität der Muskel-Sehnen-Einheit. Wenn die konservative Therapie ausgeschöpft ist, kann prinzipiell erfolgversprechend operativ revidiert werden. Bei einer unvollständigen Heilung kommt eine einfache, *sanfte* Revisionstechnik mit kräftigem resorbierbarem Fadenmaterial und Nachspannen der Sehne in Betracht. Bei größeren Redefekten oder einem „medial cuff failure" wird eine komplexere Suture-bridge-Technik mit Patch-Augmentation verwendet. Bei irreparablen Rerupturen gerät die SCR („superior capsular reconstruction") als neues, hochkomplexes, aber prinzipiell erfolgversprechendes Verfahren ins Blickfeld.

Schlüsselwörter

Schultergelenk · Reruptur · Komplikationen · Revision · Patch

Failure to heal: complication after arthroscopic rotator cuff repair. A treatment algorithm

Abstract

Failure to heal includes terms like rerupture of the rotator cuff, retear or incomplete healing and is the most frequent complication of an arthroscopic rotator cuff repair in up to 50% of patients, depending on the risk factors. The retear rate is clearly correlated with the size of the tear and the (age-dependent) quality of the muscle-tendon unit. When conservative treatment fails, arthroscopic revision surgery can be successful. In cases of incomplete healing a gentle revision technique with strong absorbable suture material and tensioning of the tendon can be considered; for larger retears or in the presence of a medial cuff failure, a more complex suture bridge technique with patch augmentation is used. For irreparable cuff retears a superior capsular reconstruction (SCR) as a novel, highly complex but promising procedure, can be considered.

Keywords

Shoulder joint · Rerupture · Complications · Revision · Patch

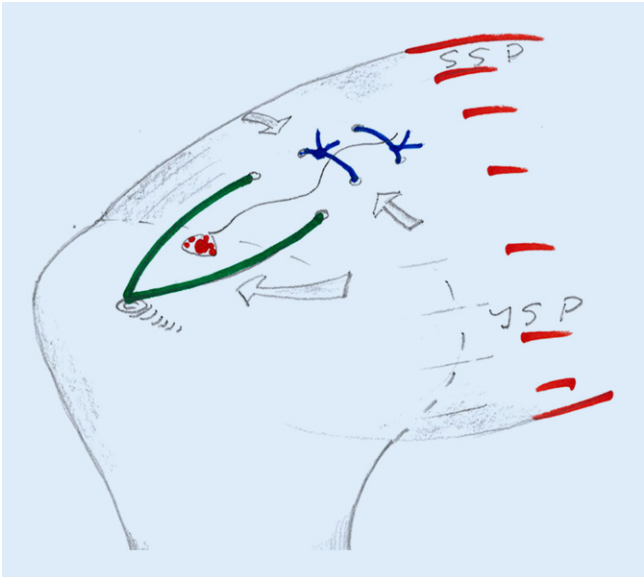

Abb. 4 ◄ Rechte Schulter, Ansicht von lateral. Technik I: schematische Darstellung

gelten als prognostisch ungünstige Faktoren [18].

Therapeutisches Vorgehen und Behandlungsalgorithmus

Ein Goldstandard zur Behandlung der RM-Reruptur hat sich bis heute nicht etabliert. Die Fragen ob, wann und mit welcher Strategie operiert werden soll, obliegt der Erfahrung und Präferenz des Operateurs. George et al. [9] empfehlen, die Entscheidung zur Revision in Abhängigkeit von patientenspezifischen Faktoren wie Größe der Reruptur, Muskelatrophie, fettiger Infiltration und Chronizität des Risses individuell abzuwägen. Im eigenen Vorgehen hat sich der in ◘ **Abb. 1** dargestellte Algorithmus bewährt.

Konservatives Management

Im Fall eines konservativen Vorgehens wird dem Patienten Physiotherapie zur Schulterzentrierung, Muskelaufbau und Förderung von Kompensationsmechanismen verordnet. Neben der Physiotherapie empfiehlt sich eine medikamentös analgetische und entzündungshemmende Therapie. Fallweise werden therapeutische Steroid-Infiltrationen durchgeführt.

Operatives Vorgehen

Ein Revisionseingriff der RM ist aufgrund der schlechteren Gewebequalität, Vernarbungen, verbliebener Hardware und der Patientenerwartungen anspruchsvoller als die Indexoperation [9]. Im eigenen Setting wird der intubierte Patient in Beach-chair-Position gelagert. Ein Interskalenusblock erlaubt ein besseres intraoperatives Blutdruckmonitoring und postoperatives Schmerzmanagement. Während der diagnostischen Arthroskopie wird nach Begleitpathologien gesucht, welche in bis zu 45 % der Fälle nachweisbar sind [4]. Die AGA-Multizenterstudie zeigt, dass in 29 % der Fälle versorgungspflichtige SSC-Läsionen vorliegen [10]. Die Bizepssehne wird bei kleinsten Pathologien tenotomiert oder tenodesiert. Im Weiteren wird immer die dorsale Rotatorenmanschette über das anterosuperiore Portal visualisiert, um eine Delamination der Infraspinatussehne zu detektieren, welche in bis zu 82 % der Fälle beobachtet wird [7]. Anschließend erfolgen eine subakromiale Bursektomie, die notwendigen Sehnenreleases (Release des Lig. coracohumerale, periglenoidaler Release, subakromialer Release bis zur Spina scapulae) und die Footprint-Präparation mit Mikrofrakturierung. Dies soll zur Anreicherung von mesenchymalen Stammzellen führen und die Rerupturrate verringern [13].

Einfache (*sanfte*) Revisionstechnik (Technik I)

Ziel dieser Technik ist es, die geheilten Anteile des vorgängigen RM-Repairs zu erhalten [4]. Die Indikation wird gestellt bei:

- inkompletter Heilung, d. h. kein Defekt aber insuffiziente Sehnendicke (Sugaya Typ III),
- Unterflächenpartialläsionen,
- „cut through" der medialen Ankerreihe,
- Knochenzysten durch Mikrobewegungen der Anker,
- „lateral failure".

Das Vorgehen ist wie folgt: Ausgelockerte oder freiliegende Fäden werden entfernt. Der Footprint wird débridiert und mikrofrakturiert. Subakromial wird die RM mit dem Tasthaken evaluiert. An der klinisch und MR-tomographisch dünnsten Stelle wird die RM im Faserverlauf bis zum Footprint inzidiert. Am Apex werden Margin-convergence-PDS-Nähte mit der Spectrum-Hohlnadel platziert (◘ **Abb. 2**). Abschließend erfolgt eine laterale dreiecksförmige Abspannung mit nichtresorbierbarem Nahtmaterial über einen knotenlosen Anker (◘ **Abb. 3 und 4**).

Komplexe Revisionstechnik (Technik II)

Im Fall eines klassischen „medial cuff failure", aber auch bei Rerupturen am Footprint wird wenn immer möglich ein DR- oder SB-Repair angestrebt. Nach intraartikulärer und subakromialer Präparation wird zunächst die Rupturkonfiguration beurteilt. Partiell geheilte Aspekte der RM werden im späteren Repair berücksichtigt und geschont. Gelockertes Nahtmaterial und Anker werden entfernt. In Abhängigkeit von Spannungsverhältnissen und Sehnenamplitude erfolgt eine leichte Medialisation des Footprints. Im nächsten Schritt werden 2–3 Margin-convergence-PDS-Fäden im Apex des Defekts vorgelegt. Damit gelingt eine deutliche Reduktion des initial großen Defekts. Je nach Defektgröße werden 1–2 Anker in der medialen Reihe platziert. Um die oftmals bestehende Delamination des tiefen posterosuperioren Blatts zu adressieren, wird ein Fadenpaar in Matratzennahttechnik mit dem Cleverhook nach posterior durchgestochen. Die übrigen Fadenpaare werden nach dem Prinzip „margin convergence to bone" durch die

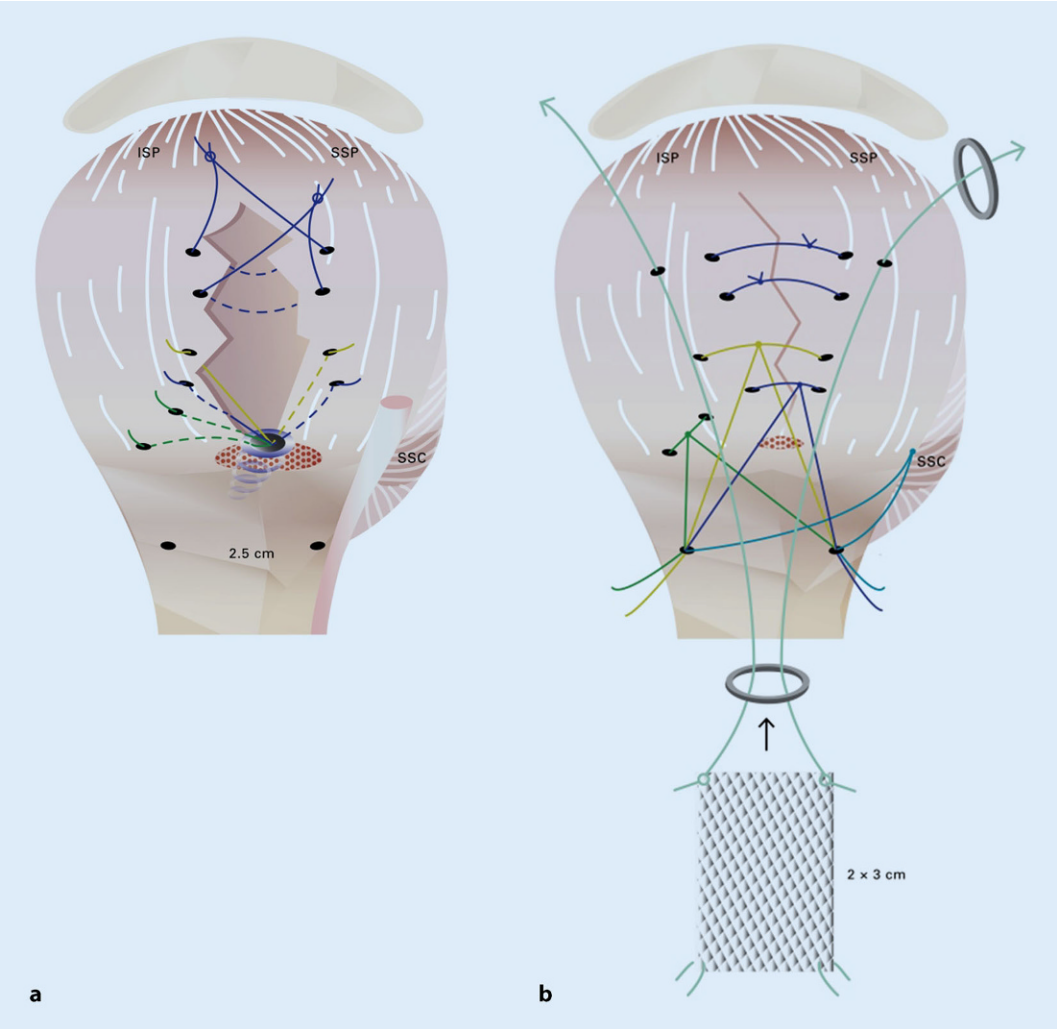

Abb. 5 ◄ Rechte Schulter, Ansicht von lateral. Technik II: schematische Darstellung. **a** Zentraler Defekt mit vorgelegten Quernähten am Apex und lateral angefrischte Facette des Footprints mit einem dreifach armierten Anker. **b** Knoten aller Fäden und Einzug des Patches. (Aus [5], mit freundlicher Genehmigung von Elsevier).

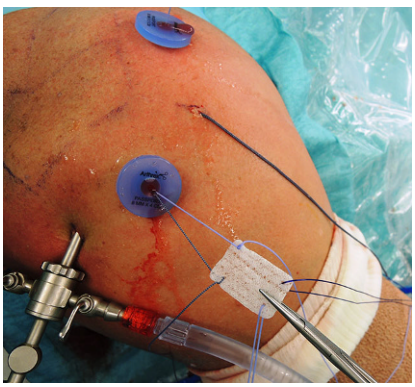

Abb. 6 ▲ Rechte Schulter, Ansicht von lateral. Technik II: vorbereiteter Patch für den Einzug nach subakromial



Abb. 7 ▲ Rechte Schulter, Ansicht von lateral. Technik II: Endresultat. Entfalteter Patch über dem Suture-bridge-Repair, die Fixation erfolgt ohne zusätzliche Anker

anterioren und posterioren Sehnenränder transportiert. Die mediale Nahtreihe sollte dabei nicht näher als 3–4 mm am muskulotendinösen Übergang sein, um eine Überspannung zu vermeiden [16]. Nach dem Knoten werden alle Fäden im Sinne einer Suture-bridge mit zwei weiteren Ankern gekreuzt nach lateral abgespannt (**Abb. 5b**).

Technik II + additive Verstärkung des Repairs mit synthetischem Patch

Bei stark ausgedünnten, degenerativen Sehnen ist eine Patch-Augmentation sinnvoll. Hierfür wird ein absorbierbares, biologisches Patch (BioFiber, Tornier) verwendet (**Abb. 6 und 7**). Seine retikuläre Struktur soll ein zelluläres Einwachsen begünstigen; der Abbau erfolgt langsam über den Krebszyklus innerhalb von 13 Monaten. Eine detaillierte Beschreibung der Technik inkl. Video findet sich bei Buess et al. [5].

Nachbehandlung

Manche Autoren propagieren eine verlängerte Immobilisation [9, 22]. Im eigenen Setting wird ein 3-phasiges Rehabilitationsprotokoll verwendet. Abhängig vom Operationsverfahren (Technik I

oder II) wird die Schulter für 4–6 bzw. 8 Wochen in 15° Abduktion immobilisiert. Durch den Physiotherapeuten werden die Patienten in der Durchführung eines Heimprogramms mit Pendelübungen und Skapulazentrierung instruiert. Im Fall eines SSC-Repairs wird die Außenrotation auf 0° limitiert. Anschließend beginnt eine 6-wöchige Remobilisationsphase mit aktiv-assistiven, belastungsfreien Bewegungsübungen unter physiotherapeutischer Anleitung. Nach 10 bzw. 14 Wochen wird mit dem Muskelaufbau begonnen. Die Rehabilitationsfortschritte werden nach 4 Wochen und 3 Monaten in der Sprechstunde kontrolliert. Im Rahmen der 3-Monats-Kontrolle wird das Operationsergebnis sonographisch dokumentiert und in Einzelfällen ein MRT-Kurzprotokoll durchgeführt.

Ergebnisse

Die eigene Erfahrung und mehrere Fallserien in der Literatur zeigen, dass die Patienten von einer Revisionsoperation profitieren mit deutlich verbesserter Funktion und signifikanter Verringerung der Schmerzen [4, 17]. Allerdings ist diese Verbesserung wesentlich geringer als bei nicht voroperierten Schultern und die erneute Rerupturrate ca. 2-mal höher [18]. Die möglicherweise weltweit größte Serie ($n = 100$, Multicenterdesign) konnte kürzlich am AGA-Kongress in Mannheim vorgestellt werden [10]. Einige wesentliche Punkte dieser Studie seien hier erwähnt: Der Constant Score, der Oxford Shoulder Score und der Subjective Shoulder Value (SSV) verbesserten sich hochsignifikant. Es fand sich eine Rerupturrate in der MRT von 52 % nach 2 Jahren bei allerdings deutlich kleinerer Rupturgröße. Eine Korrelation zwischen Sehnenintegrität und klinischem Ergebnis ließ sich nicht nachweisen. Die folgenden Faktoren korrelierten hingegen mit einem schlechteren SSV: offene Voroperation, SSC-Beteiligung und Reruptur am muskulotendinösen Übergang.

Fazit für die Praxis

- **Bei der Revisionschirurgie der Rotatorenmanschette (RM) müssen auch andere Schmerzursachen wie Bizepssehne, Akromioklavikular-Gelenk, Gelenkknorpel, Kapsulitis und Neuropathie des N. suprascapularis identifiziert und behandelt werden.**
- **Bei der Interpretation der Magnetresonanztomogammbefunde ist Vorsicht geboten, da sich die RM auch nach 6–12 Monaten noch in der Heilungsphase befindet und Areale mit Signalanstieg eine Reruptur vortäuschen können!**
- **Rerupturen sind oft kleiner als der ursprüngliche Defekt – geheilte Sehnenareale sind zu erhalten.**
- **Auf die Delamination der Sehnen (in ca. 80 % der Fälle) soll geachtet werden. Das tiefe Blatt der Infraspinatussehne sollte in den Repair integriert werden.**
- **Der Gebrauch von kräftigen, resorbierbaren PDS-Fäden wird empfohlen, um ein Knotenimpingement und Durchschneiden der Fäden zu vermeiden.**
- **Die Knochenmarkstimulation erfolgt routinemäßig.**
- **Frühmobilisation kann die Sehneneinheilung ungünstig beeinflussen, daher ist in komplexen Fällen eine relative Immobilisation von 8 Wochen zu empfehlen.**

Korrespondenzadresse

Dr. med. F. Gröger
Orthopädische Praxis „Shouldercare“
Riedweg 5, 3012 Bern, Schweiz
falk.groeger@lindenhofgruppe.ch

Einhaltung ethischer Richtlinien

Interessenkonflikt. F. Gröger und E. Buess geben an, dass kein Interessenkonflikt besteht.

Für diesen Beitrag wurden von den Autoren keine Studien an Menschen oder Tieren durchgeführt. Für die aufgeführten Studien gelten die jeweils dort angegebenen ethischen Richtlinien.

Literatur

1. Borgeat A, Ekatodramis G, Kalberer F, Benz C (2001) Acute and nonacute complications associated with interscalene block and shoulder surgery: a prospective study. Anesthesiology 95:875–880
2. Brown MJ, Pula DA, Kluczynski MA, Mashtare T, Bisson LJ (2015) Does suture technique affect rerupture in arthroscopic rotator cuff repair? A meta-analysis. Arthroscopy 31:1576–1582
3. Buess E (2019) Therapie der Rotatorenmanschettenruptur – ein Evidenzupdate. Obere Extremität 14:18–26
4. Buess E (2012) Unbefriedigende Resultate nach arthroskopischer Rotatorenmanschettennaht. Arthroskopie 25:111–117
5. Buess E, Hackl M, Buxbaumer P (2017) Arthroscopic revision of medial rotator cuff failure augmented with a bioabsorbable patch. Arthrosc Tech 6:e1069–e1074
6. Buess E, Waibl B, Seidner R, Werlen S (2011) Outcome of arthroscopic rotator cuff repair in large tears: the exposed footprint. Acta Orthop Belg 77:743–750
7. Cha SW, Lee CK, Sugaya H, Kim T, Lee SC (2016) Retraction pattern of delaminated rotator cuff tears: dual-layer rotator cuff repair. J Orthop Surg Res 11:75
8. Cho NS, Yi JW, Lee BG, Rhee YG (2010) Retear patterns after arthroscopic rotator cuff repair: single-row versus suture bridge technique. Am J Sports Med 38:664–671
9. George MS, Khazzam M (2012) Current concepts review: revision rotator cuff repair. J Shoulder Elbow Surg 21:431–440
10. Hackl M, Buess E, Wellmann M et al (2019) RM-Reruptur und Ersatzverfahren im Lichte der Multicenterstudie „Rerupturen“ des AGA Schulterkomitees. Symposium am AGA-Kongress, Mannheim, Sept. 2019
11. Harryman DT 2nd, Mack LA, Wang KY, Jackins SE, Richardson ML, Matsen FA 3rd (1991) Repairs of the rotator cuff. Correlation of functional results with integrity of the cuff. J Bone Joint Surg Am 73:982–989
12. Iannotti JP, Deutsch A, Green A, Rudicel S, Christensen J, Marraffino S, Rodeo S (2013) Time to failure after rotator cuff repair: a prospective imaging study. J Bone Joint Surg Am 95:965–971
13. Jo CH, Shin JS, Park IW, Kim H, Lee SY (2013) Multiple channeling improves the structural integrity of rotator cuff repair. Am J Sports Med 41:2650–2657
14. Keener JD, Wei AS, Kim HM, Paxton ES, Teefey SA, Galatz LM, Yamaguchi K (2010) Revision arthroscopic rotator cuff repair: repair integrity and clinical outcome. J Bone Joint Surg Am 92:590–598
15. Kim JH, Hong IT, Ryu KJ, Bong ST, Lee YS, Kim JH (2014) Retear rate in the late postoperative period after arthroscopic rotator cuff repair. Am J Sports Med 42:2606–2613
16. Kim YK, Moon SH, Cho SH (2013) Treatment outcomes of single- versus double-row repair for larger than medium-sized rotator cuff tears: the effect of preoperative remnant tendon length. Am J Sports Med 41:2270–2277
17. Kowalsky MS, Keener JD (2011) Revision arthroscopic rotator cuff repair: repair integrity and clinical outcome: surgical technique. J Bone Joint Surg Am 93(Suppl 1):62–74
18. Ladermann A, Denard PJ, Burkhart SS (2016) Management of failed rotator cuff repair: a systematic review. J ISAKOS 1:32–37
19. Le BT, Wu XL, Lam PH, Murrell GA (2014) Factors predicting rotator cuff retears: an analysis of 1000 consecutive rotator cuff repairs. Am J Sports Med 42:1134–1142
20. Mall NA, Tanaka MJ, Choi LS, Paletta GA Jr. (2014) Factors affecting rotator cuff healing. J Bone Joint Surg Am 96:778–788
21. McCarron JA, Derwin KA, Bey MJ, Polster JM, Schils JP, Ricchetti ET, Iannotti JP (2013) Failure

with continuity in rotator cuff repair "healing". Am J Sports Med 41:134–141
22. McNamara WJ, Lam PH, Murrell GA (2016) The relationship between shoulder stiffness and rotator cuff healing: a study of 1,533 consecutive arthroscopic rotator cuff repairs. J Bone Joint Surg Am 98:1879–1889
23. Mormino MA, Gross RM, McCarthy JA (1996) Captured shoulder: a complication of rotator cuff surgery. Arthroscopy 12:457–461
24. Sugaya H, Maeda K, Matsuki K, Moriishi J (2005) Functional and structural outcome after arthroscopic full-thickness rotator cuff repair: single-row versus dual-row fixation. Arthroscopy 21:1307–1316
25. Willinger L, Lacheta L, Beitzel K, Buchmann S, Woertler K, Imhoff AB, Scheiderer B (2018) Clinical outcomes, tendon integrity, and shoulder strength after revision rotator cuff reconstruction: a minimum 2 years' follow-up. Am J Sports Med 46:2700–2706

Hier steht eine Anzeige.

Springer